Intérêt de l'imagerie

DANS LE DIAGNOSTIC DE L'AMYLOSE CARDIAQUE

Mots-clés

Amylose cardiaque - IRM cardiaque - Cœur

L'amylose est une maladie difficile à diagnostiquer et il n'existe pas d'étude française pour avoir une épidémiologie précise ; certaines publications parlent de cinq cents cas par an. **Cette pathologie est pourtant souvent recherchée chez les personnes âgées présentant une insuffisance cardiaque inexpliquée.**

Karine Deshayes, manipulatrice en IRM cardiaque
Hôpital Jacques Cartier - Massy

Absence de conflits d'intérêts déclarés par l'auteur

>> L'amylose cardiaque n'a pas de symptômes spécifiques, ce qui rend son diagnostic long et difficile. Très souvent, il fait suite à plusieurs examens qui vont orienter vers cette maladie.

Tout d'abord, nous allons procéder à une description de cette pathologie, puis nous en décrirons les différents types ainsi que les diverses modalités d'examens envisageables afin d'établir en grande partie le diagnostic.

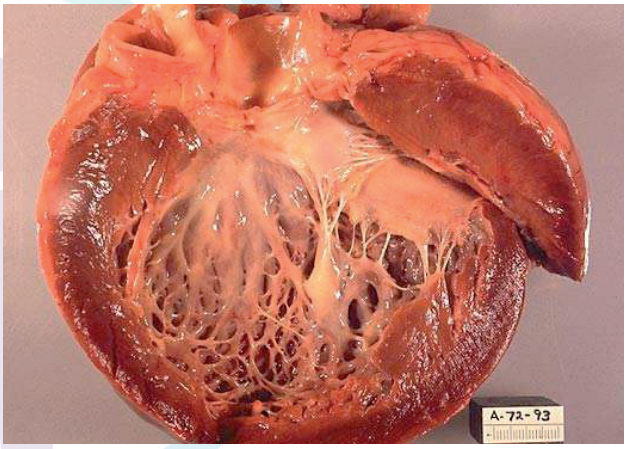

>> **Figure 1 :** Coupe anatomique du cœur atteint d'amylose.

L'amylose cardiaque... qu'est-ce ?

Fig. 1

L'amylose cardiaque est une maladie développée par nos propres protéines : elles vont générer **des "fibrilles"** (accumulation de protéines) et vont envahir progressivement les tissus empêchant, malheureusement, leur bon fonctionnement. Les protéines fibrillaires siègent au niveau de la matrice extra-cellulaire, puis vont **infiltrer le cœur** et ainsi **entraîner un dysfonctionnement** se traduisant par une insuffisance cardiaque.

> **Le cœur** est un des principaux organes touchés par l'amylose, mais cette dernière peut atteindre également **les nerfs, les reins**...

> **Le signe principal de cette pathologie est une insuffisance cardiaque par cardiopathie restrictive et adiastolie.**
Les autres atteintes sont caractérisées par des troubles conductifs et rythmiques, un épanchement péricardique…

Il existe trois types d'amylose :

- **Amylose AL, maladie hématologique où les globules blancs produisent un excès d'anticorps :** le patient doit bénéficier alors d'un traitement par chimiothérapie. La localisation cardiaque est présente dans 60 à 80 % des cas et une insuffisance cardiaque survient dans 55 % des cas.
- **Amylose héréditaire, à transthyrétine liée à la mutation génétique d'une protéine : la transthyrétine.** Pour stopper sa progression, le patient doit être transplanté du foie-cœur. Dans ce cas, le cœur est envahi de fibrilles et par conséquent trop abîmé pour fonctionner correctement : la transplantation est alors nécessaire. La greffe du foie est également indispensable pour bloquer l'évolution de la maladie puisque c'est le foie lui-même qui contribue à la fabrication de cette protéine anormale. L'atteinte cardiaque est présente dans 25 % des cas et, après 80 ans, le pronostic est sévère.
- **Amylose sauvage ou sénile :** jusqu'à présent le traitement était médicamenteux. Une nouvelle génération de médicaments arrive et est en phase de test en empêchant la formation des fibrilles. Il faut savoir que 10 à 13 % des patients en insuffisance cardiaque seraient atteints d'amylose sauvage.

*1 **DPD :** Dicarboxy Propane Diphosphonate.*

*2 **HMDP :** Hydroxy Méthylène Di Phosphonate.*

>> **Figure 2 :** Tracé d'ECG faisant apparaître un micro-voltage et une onde Q de pseudo-nécrose.

AMYLOSE CARDIAQUE
(microvoltage, onde Q de pseudo-nécrose)

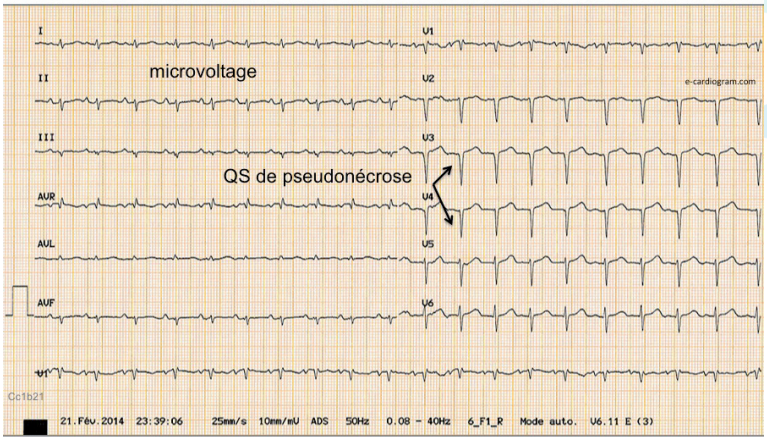

Les symptômes n'étant pas spécifiques, plusieurs gênes peuvent être ressenties : il s'agit principalement d'un œdème au niveau des jambes, d'un essoufflement, d'une grande fatigue. Il peut exister également des ecchymoses autour des yeux, une macro-glossie avec une altération du goût, une atteinte des ongles, du canal carpien, une surdité et enfin une atteinte du canal lombaire.
De ce fait, **ils ne conduisent pas les médecins à envisager d'emblée une amylose**. Bien souvent, certains dysfonctionnements cardiaques, comme entre autres la suspicion de CMH (cardiomyopathie hypertrophique), conduisent à la réalisation d'examens complémentaires, dont les examens cardiaques, qui permettent de suspecter l'amylose. **Seul le diagnostic anatomopathologique permet de l'affirmer.**

>> **Parmi les examens complémentaires, quatre examens cardiaques sont effectués : l'électrocardiogramme (ECG), la scintigraphie, l'échographie et l'IRM.**

1. L'électrocardiogramme

Cet examen peut être réalisé en première intention dans le cas d'un bilan pour altération de l'état général (AEG), consultation pré-opératoire… L'infiltration pariétale du cœur par des dépôts amyloïdes peut affecter toutes les propriétés électriques et contractiles du muscle cardiaque. Sur l'ECG, il est retrouvé un micro-voltage dans 50 à 80 % des cas et une onde Q de pseudo-nécrose dans le territoire septal dans 25 à 50 % des cas. On retrouve des troubles du rythme ou de conduction. **Fig. 2**

2. La scintigraphie

La scintigraphie au diphosphonate (DPD[1], HMDP[2]) permet de visualiser une hyperfixation du traceur au niveau du myocarde en cas d'amylose. La cause de sa fixation cardiaque n'est pas connue. L'acide 3,3-diphosphono-1,2-propane dicarboxylique (DPD) marqué au technétium (99mTc), traceur utilisé en scintigraphie osseuse, est très fortement capté par le myocarde dans l'amylose à transthyrétine. Il peut donc être proposé d'utiliser la scintigraphie au DPD comme méthode simple de diagnostic non invasif de l'amylose cardiaque à la transthyrétine, car elle

permet de faire un diagnostic différentiel avec l'amylose AL dans laquelle la captation myocardique est généralement plus faible.
Le traceur radioactif est injecté au patient. Puis le patient est installé sous une caméra à scintillation, entre une heure et six heures après l'injection dans le cas d'une scintigraphie myocardique, et entre trois heures et six heures pour une scintigraphie osseuse. Les images sont recueillies par la caméra et étudiées sur écran. Le patient ne reste guère plus de trente minutes dans l'appareil.

> Un cas clinique pour illustrer cette technique avec un patient admis pour décompensation cardiaque…
La scintigraphie osseuse corps entier réalisée pour des douleurs diffuses montre une hyperfixation cardiaque franche. Il est constaté, comme expliqué précédemment, que les traceurs diphosphonate se fixent au niveau des dépôts d'amylose cardiaque. De plus, cette fixation semble plus spécifique, car plus importante, des dépôts amyloïdes composés de transthyrétine comme dans l'amylose héréditaire. **Fig. 3**

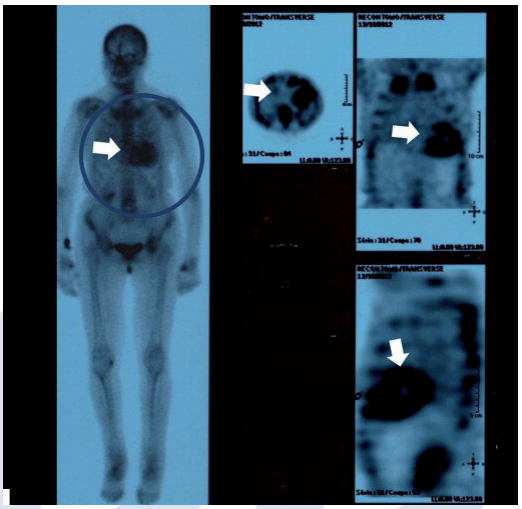

>> **Figure 3 :** Scintigraphie cardiaque.

3. L'échographie cardiaque

L'échographie cardiaque, dont l'indication est bien souvent une insuffisance cardiaque, permet de rechercher un épaississement myocardique important. L'hypertrophie ventriculaire gauche est généralement concentrique et s'associe à une hypertrophie ventriculaire droite. Les valves peuvent être épaissies par les dépôts amyloïdes. Un aspect granité et scintillant du myocarde est fréquent. L'épanchement péricardique n'est pas constant. Il faut savoir que la mise en évidence de cette triple hypertrophie des deux ventricules et de l'épanchement péricardique est souvent associée à la présence d'amylose cardiaque.
La fraction d'éjection n'est altérée que dans les stades les plus tardifs, ce qui peut expliquer souvent un retard diagnostique. **Fig. 4**

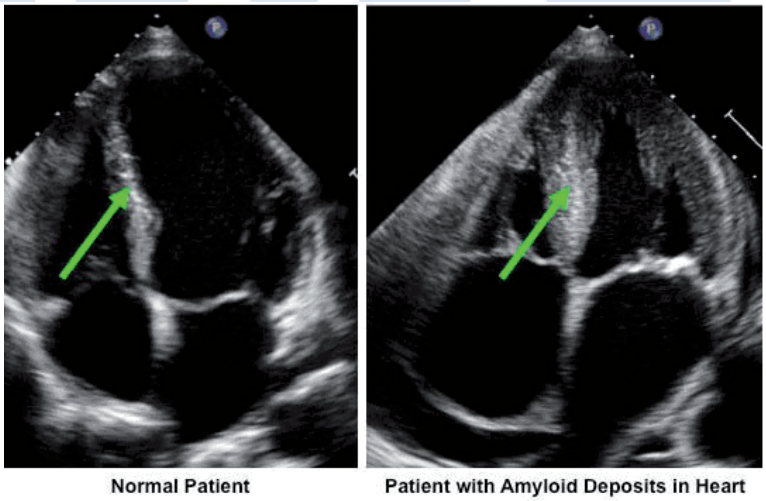

>> **Figure 4 :** Images échographiques.

4. L'IRM cardiaque

Généralement, lorsqu'est suspectée une amylose cardiaque, l'IRM de perfusion suffit : il est inutile de stresser le cœur, c'est-à-dire d'injecter un dipyramidol au patient.
Dans les nombreux cas où l'indication majeure pour l'IRM est l'insuffisance cardiaque, le patient bénéficie d'une IRM de stress et l'amylose cardiaque se découvre de façon fortuite.
L'amylose cardiaque est caractérisée sur les temps tardifs. Les dépôts d'amylose sont visualisés par un rehaussement tardif après injection de gadolinium (environ dix minutes) en séquence T1, c'est-à-dire des hypersignaux sur les zones où siège l'amylose avec annulation du signal du myocarde sain. Ce rehaussement peut être sous-endocardique ou diffus. **Fig. 5**

L'IRM ne permet pas le diagnostic formel de l'amylose ni sa caractérisation. Mais cette technique possède **de nombreux intérêts :**
- **intérêt diagnostique,** car elle affirme l'atteinte et l'extension cardiaque ;
- **intérêt pronostique,** car elle évalue la sévérité ;
- **analyse cardiaque globale** avec une FEVG (fraction d'éjection du ventricule gauche) ;
- **recherche des complications** telles qu'un thrombus intracardiaque, un épanchement péricardique.

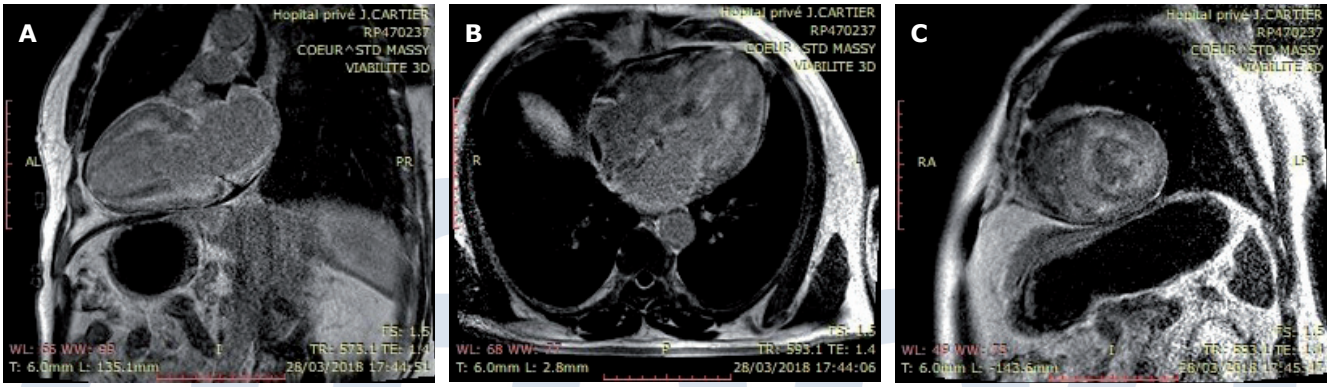

>> Figure 5 : Images cardiaques au temps tardif (A - B - C).

A - Image des deux cavités.
B - Image des quatre cavités avec rehaussement.
C - Image dans le plan "petit axe" (PA).

Le diagnostic définitif

L'amylose cardiaque est une maladie difficile à identifier compte tenu de la diversité des troubles qu'elle peut entraîner et qui sont souvent non spécifiques.
Il s'écoule donc parfois un certain délai entre les premiers signes cliniques et l'évocation d'une possible amylose.
Dans de nombreuses pathologies tissulaires comme la caractérisation des lésions malignes, et malgré l'orientation diagnostique des examens d'imagerie, seule **la biopsie suivie d'une analyse anatomocytopathologique** permet de caractériser le type de cellules telles que dans l'amylose cardiaque. Le diagnostic de la maladie repose alors sur l'examen de tissus où est présente la substance amyloïde.
Pour cela, il est nécessaire de réaliser **une ou plusieurs biopsies,** c'est-à-dire un ou plusieurs prélèvements de tissus. La biopsie peut être réalisée au niveau d'un organe touché (rein, cœur, tube digestif…), mais du fait du caractère disséminé des dépôts, il est également possible de réaliser une biopsie moins invasive, au niveau du tissu graisseux situé sous la peau, de la peau elle-même (dans une zone atteinte) ou des glandes salivaires. **La biopsie est ainsi plus aisée et peut être réalisée sous simple anesthésie locale.**

Conclusion

>> L'amylose est une maladie grave dont le pronostic est sévère en l'absence de traitement efficace. Les traitements actuels permettent d'obtenir une réponse chez la majorité des patients atteints (amélioration progressive des symptômes) ce qui transforme complètement leur qualité et leur espérance de vie. **Il faut savoir que le pronostic des amyloses à transthyrétine est meilleur que celui des amyloses AL.**
Cependant, l'amylose cardiaque reste une maladie mortelle. La médiane de survie après survenue d'un premier épisode d'insuffisance cardiaque est inférieure à quatre ans et la survie moyenne est de treize mois.
Cette maladie nécessite une prise en charge adaptée tant pour le diagnostic que pour le traitement. **C'est pourquoi devant toute CMH le cardiologue doit s'interroger sur la présence ou non d'amylose.** //

Références

Consulter les liens **sur la revue électronique**

- **Sensibilisation à l'amylose,** à l'intention des patients et de leur réseau de soutien, dont les médecins, infirmières et étudiants en médecine **www.docplayer.fr**
- **Amylose cardiaque et IRM,** présentation de P. Leddet lors des XVIes Assises du Collège national des cardiologues des hôpitaux (CNCH) - 26 novembre 2010 - **www.cnch.fr**
- **Le point sur l'amylose cardiaque** (janvier 2014) - **www.reseau-amylose-chu-mondor.org**
- **L'amylose AL** par le Pr A. Jaccard, médecin dans le service d'hématologie du CHU Dupuytren à Limoges, co-animateur du Centre de référence amyloses AL en association avec le Pr Bridoux, service de néphrologie du CHU de Poitiers - **www.amylose.asso.fr**
- **Amylose** avec Pr T. Damy, coordinateur du Centre de référence national amyloses cardiaques, Hôpital Henri-Mondor de Créteil (AP-HP), Réseau Amylose Mondor - Juin 2017 - **https://youtu.be/rgQXRdL-CLg**